

# COVID-19 Pnömonisi Zemininde Gelişen Pnömotoraks, Pnömediastinum ve Cilt Altı Amfizem: 26 Olgunun Değerlendirilmesi

Pneumothorax, Pneumomediastinum and Subcutaneous Emphysema in Patients with COVID-19 Pneumonia: Evaluation of 26 Cases

Barış Hekimoğlu<sup>1</sup> , Şirin Hekimoğlu<sup>2</sup> 

<sup>1</sup>Ordu Üniversitesi Tıp Fakültesi, Göğüs Cerrahisi Anabilim Dalı, Ordu, Türkiye; <sup>2</sup>Ordu Üniversitesi Eğitim ve Araştırma Hastanesi, Enfeksiyon Hastalıkları ve Klinik Mikrobiyoloji, Ordu, Türkiye

## ÖZET

**Amaç:** Çalışmanın amacı, COVID-19 pnömonisinde nadir olarak görülen pnömotoraks, pnömediastinum ve cilt altı amfizem gelişen hastaların tedavi süreci ve sonuçlarını paylaşarak literatüre katkıda bulunmak ve olası yüksek mortalite durumunu ortaya koymaktır.

**Yöntemler:** Nisan 2020 ile Haziran 2021 arasındaki 14 aylık süreçte, pandemi acil servisinde, COVID-19 polimeraz zincir reaksiyonu ("polymerase chain reaction", PCR) sürüntü testi pozitif sonuçlanan ve toraks bilgisayarlı tomografisi (BT) ile doğrulanarak COVID-19 pnömonisi tanısı alan; takip eden süreçte evde veya hastanede yatarak tedavi altında iken pnömotoraks, pnömediastinum ve cilt altı amfizem komplikasyonları gelişen hastalar dosya verileriyle retrospektif olarak çalışmaya dahil edildi. Olgular; yaş, cinsiyet, ev veya hastane tedavi esnasında söz konusu patolojilerin oluşması ve oluştuğu gün, müdahale sonrası ve toplam yatış süresi, mortalite, sigara kullanımı ve ek hastalık açısından değerlendirildi.

**Bulgular:** COVID-19 pnömonisi olan toplam 26 hasta (4 kadın ve 22 erkek, ortalama yaş 52) çalışmada yer aldı. Bu hastaların 15 (%57.7)'inde ev tedavisi sırasında, diğerlerinde ise hastanede yatarak tedavi görürken pnömotoraks, pnömediastinum ve cilt altı amfizem komplikasyonları gelişti. Kadın hastaların yaş ortalaması 74 olup 3'ünde pnömediastinum ve birinde kombine pnömotoraks ve pnömediastinum görüldü. Tümü yoğun bakım ünitesi (YBÜ) hastasıydı; iki hasta mekanik ventilatörde entübe, iki hasta ise yüksek akım oksijen cihazında tedavi alırken komplikasyonlar oluştu. Kadın hastalardan 3'ünde mortalite gelişti. Erkek hastaların yaş ortalaması 48.2 olup 12 hastada pnömotoraks, 8 hastada pnömediastinum ve 2 hastada kombine pnömotoraks ve pnömediastinum vardı. 15 hasta ev ve 7 hasta ise YBÜ tedavisi esnasında saptandı. Bu grupta 5 hastada mortalite izlendi ve yine tamamı YBÜ hastasıydı. Toplam 8 (%30.8) hastada mortalite izlendi. Bu hastaların yaş ortalaması 76.4 (min:63, maks:82) idi. Hipertansiyon, diabetes mellitus, organ nakli, kalp ve böbrek yetmezliği gibi ek hastalıkları mevcuttu. Yaş, ek hastalık ve YBÜ'de tedavi görme durumu istatistiksel olarak anlamlı bulundu ( $p<0.005$ ).

**Sonuçlar:** Aktif olarak devam eden COVID-19 pandemisinde görülebilecek bu klinik durumlar olası yüksek mortalite riski açısından mutlaka göz önünde bulundurulmalıdır.

**Anahtar Kelimeler:** COVID-19, cilt altı amfizem, pnömediastinum, pnömotoraks

## ABSTRACT

**Objective:** The study aims to contribute to the literature by sharing the treatment process and results of patients who develop pneumothorax, pneumomediastinum, and subcutaneous emphysema, which are rarely seen in COVID-19 pneumonia, and to reveal the possible high mortality situation.

**Methods:** Patients whose COVID-19 polymerase chain reaction (PCR) swab test was positive and were diagnosed as COVID-19 pneumonia by thoracic computed tomography (CT) and who developed pneumothorax, pneumomediastinum, and subcutaneous emphysema while under home treatment or inpatient treatment in the 14 months between April 2020 and June 2021 and were followed in the pandemic emergency department were retrospectively included in the study. The cases were evaluated in terms of age, gender, occurrence, and timing of these pathologies during home or hospital treatment, hospitalization time, mortality, smoking, and comorbidities.

**Results:** Twenty-six patients (4 women and 22 men, mean age 52 years) with COVID-19 pneumonia were included in the study. Fifteen patients (57.7%) were being treated at home while developing pneumothorax, pneumomediastinum, and subcutaneous emphysema pathologies. The mean age of female patients was 74 years; 3 had pneumomediastinum, and one had combined pneumothorax and pneumomediastinum. All of them were followed in the intensive care unit (ICU). Two patients were intubated, and the other two received treatment on a high-flow oxygen device. Three of them died. The mean age of male patients was 48.2. Twelve had pneumothorax, 8 had pneumomediastinum, and two had combined pneumothorax and pneumomediastinum. Fifteen patients were diagnosed while being followed at home, and 7 patients were diagnosed during ICU treatment. Five of the patients died, and all of them were ICU patients. Eight patients (30.8%) died in total. The mean age of these patients was 76.4 (min:63, max:82). The patients had additional diseases such as hypertension, diabetes mellitus, organ transplantation, heart, and kidney failure. Age, comorbidity, and being treated in the ICU were found to be statistically significant ( $p<0.005$ ).

**Conclusion:** The possible high mortality risk in these clinical situations, which can be seen in the ongoing COVID-19 pandemic, should be considered.

**Keywords:** COVID-19, pneumomediastinum, pneumothorax, subcutaneous emphysema

Cite this article as: Hekimoğlu B, Hekimoğlu Ş. [Pneumothorax, pneumomediastinum and subcutaneous emphysema in patients with COVID-19 pneumonia: Evaluation of 26 cases]. Klimik Derg. 2022;35(1):14-20. Turkish. **Sorumlu Yazar / Correspondence:** Barış Hekimoğlu, E-posta / E-mail: drbarishekimoglu@yahoo.com, **Geliş / Received:** 07 Eylül / September 2021, **Kabul / Accepted:** 15 Ocak / January 2022, **Yayın Tarihi / Published Date:** 22 Şubat / February 22 2022, **DOI:** 10.36519/kd.2022.4008

## GİRİŞ

11 Mart 2020'de Dünya Sağlık Örgütü (DSÖ) tarafından pandemi olarak ilan edilen ve etkeni şiddetli akut solunum yolu sendromu koronavirüsü 2 (SARS-CoV-2) olan koronavirus hastalığı 2019 (COVID-19), Kasım-2021 verilerine göre 248 milyon kişiyi etkilemiş ve 5 milyon kişinin ölümüne sebep olmuştur (1). Başta aşılardan yararlanılarak tedaviye kullanılan antiviral ajanlar kapsamında araştırmalar devam etmektedir. Pandemi dalgaları halinde devam edeceği öngörülmektedir (2, 3).

Türkiye Cumhuriyeti (T.C.) Sağlık Bakanlığı COVID-19 Erişkin Hasta Tedavisi Rehberi'nde, hastaların hafif/orta/ağır seyirli pnömoni şeklinde sınıflandırıldığı görülmektedir (4). COVID-19'a bağlı pnömotoraks, pnömomediastinum ve cilt altı amfizem komplikasyonlarının daha çok orta ve ağır seyirli pnömoni olgularında görülmesi olasıdır. Ancak ilk tanı sonucunda, ev takibindeki hafif seyirli pnömonik tutulumu olan hastalarda da hastalığın ilerlemesine bağlı olarak söz konusu komplikasyonların gelişebileceği göz önünde bulundurulmalıdır. COVID-19 zemininde gelişen pnömotoraks, pnömomediastinum ve cilt altı amfizem oluşum mekanizmasında, akciğer parankimindeki yıkıcı hasara bağlı olarak oluşan alveoler destrüksiyon ve spontan alveoler rüptürün yanı sıra solunum destek cihazlarının verdiği pozitif basınçlı havanın neden olduğu alveoler hasar ve rüptür de gösterilmiştir (5, 6). COVID-19 enfeksiyonu zemininde alveoler hasara bağlı olarak gelişen pnömotoraks, pnömomediastinum ve cilt altı amfizem komplikasyonları literatürde olgu sunumları şeklinde bildirilmiştir (7, 10-19). Bu sunumlar ya çok merkezli olguların bir araya getirilmesi ya da tek merkezli olgu sunumları şeklinde olmuştur. Çalışmanın yapıldığı merkezin, bulunduğu şehrin tek göğüs cerrahi merkezi olması ve uzun bir zaman dilimi boyunca, 100 000 nüfustaki olgu sayısı oranlarında tüm ülkede ilk 5 şehir arasında yer alması nedeniyle çok sayıda hasta ile karşılaşmıştır (8). Sonuç olarak, bu tip nadir görülen durumların, merkezimizde yeterli sayıda görülmesiyle bir deneyim olmuştur. Bu çalışmanın amacı, COVID-19 pnömonisinde nadir olarak görülen pnömotoraks, pnömomediastinum ve cilt altı amfizem komplikasyonları gelişen hastaların tedavi süreç ve sonuçlarını paylaşarak literatüre katkıda bulunmak ve olası yüksek mortalite durumunu ortaya koymaktır.

## YÖNTEMLER

Nisan 2020 ile Haziran 2021 arasındaki 14 aylık zaman diliminde, pandemi acil servisinde, COVID-19 polimeraz zincir reaksiyonu ("polymerase chain reaction", PCR) sürüntü testi pozitif olarak tespit edilen ve toraks bilgisayarlı tomografisinde (BT) COVID-19 için spesifik akciğer parankimal tutulumları olduğu raporlanarak COVID-19 pnömonisi tanısı alan 26 hasta çalışmaya dahil edildi. COVID-19'a bağlı pnömonik tutulum dereceleri, T.C. Sağlık Bakanlığı COVID-19 Erişkin Hasta Tedavisi Rehberi'ne göre sınıflandırıldı (4). COVID-19'un toraks BT bulguları ise Hollanda Radyoloji Derneği'nin sınıflaması olan CO-RADS ("COVID-19 Reporting and Data System")'a göre yapıldı (4). Tanı sonrasındaki süreçte gerek ev gerekse hastanede yatarak tedavi gören ve pnömotoraks, pnömomediastinum ve cilt altı amfizem komplikasyonları gelişen hastaların verileri, retrospektif olarak dosya verileri üzerinden incelendi. Ev tedavisi sırasında gelişen ve ilk tanı sonrasında pandemi acil servisine tekrar başvuran hastaların pnömotoraks ve pnömomediastinum tanısı anamnez, fizik muayene ve radyolojik inceleme sonrasında hızlı şekilde kabul edildi; tüp torakostomi gibi göğüs cerrahi müdahaleleri yine pandemi acil servisinde gerçekleştirildi. Hastanede yoğun bakım ünitesinde (YBÜ) tedavi altında iken söz konusu komplikasyonların geliştiği hastaların tanısı ise en başta, fizik muayene bulguları esas alınarak koyuldu. YBÜ'deki hastaların küçük bir bölümüne radyolojik görüntüleme ile tanı koyulmakla birlikte çoğunluğunda tüp torakostomi gibi göğüs cerrahi müdahale endikasyonları mevcut olup radyolojik bulgular ancak müdahale sonrasında görülebildi. T.C. Sağlık

Bakanlığı'nın ilgili tedavi algoritmasına göre, ev ve hastane tedavi süreçlerinde iken pnömotoraks, pnömomediastinum ve cilt altı amfizem gelişen olgular hasta grubunu oluşturdu. Olguların hastalık şiddetini belirten derecelendirmeler de söz konusu rehber temel alınarak yapıldı. COVID-19 PCR test sonucu negatif çıkan, toraks BT görüntülemelelerinde tipik parankimal tutulumu olmayan, dış merkezlerde taktipte iken söz konusu komplikasyonların gelişmesi sonucu devir alınan hastalar çalışmaya dahil edilmedi. Olgular; yaş, cinsiyet, ev veya hastane tedavisi esnasında bu komplikasyonların oluşması ve oluştuğu gün, müdahale sonrası ve toplam yatış süresi, mortalite, sigara kullanımı ve ek hastalık açısından değerlendirildi.

Çalışma için T.C. Ordu Üniversitesi Klinik Araştırmalar Etik Kurulu'ndan 3 Haziran 2021 tarih ve 2021/133 karar numarasıyla onay alındı. Ayrıca, T.C. Sağlık Bakanlığı ve Ordu İl Sağlık Müdürlüğü'nden 20 Ağustos 2021 tarih ve 146064923 karar numarasıyla gerekli izin alındı.

## İstatistiksel Analizler

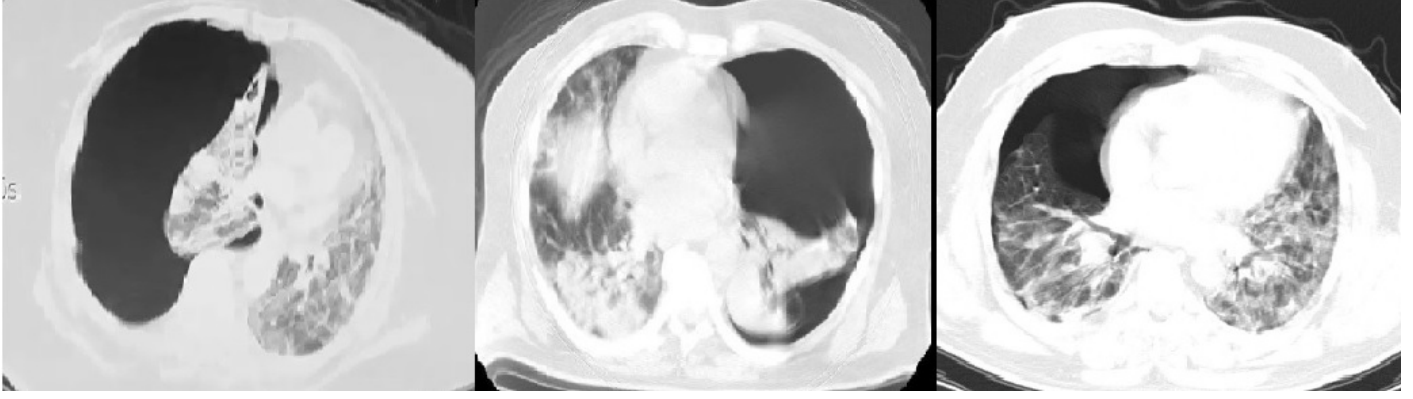
İstatistiksel analiz, "IBM SPSS Statistics for Windows. Version 22.0 (Statistical Package for the Social Sciences, IBM Corp., Armonk, NY, ABD)" programı kullanılarak gerçekleştirildi. Araştırmanın tanımlayıcı istatistikleri; kategorik değişkenler için frekans ve yüzde, sayısal değişkenler için ortalama ve standard sapmalar ile sunuldu. Grup analizleri Mann-Whitney U testi ile yapıldı ve  $p < 0.05$  değeri anlamlı olarak kabul edildi.

## BULGULAR

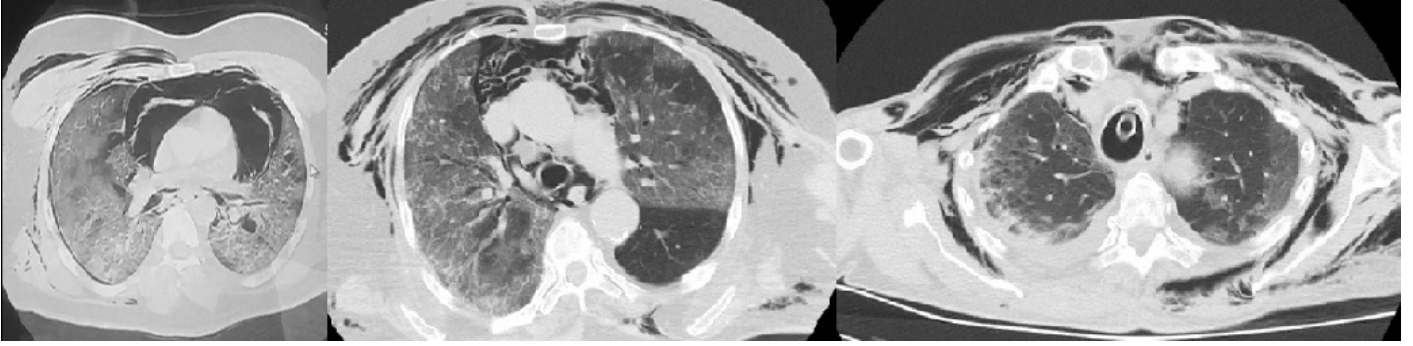
COVID-19 pnömonisi olan toplam 26 hasta (4 kadın ve 22 erkek, ortalama yaş 52) çalışmada yer aldı. Hastaların 15 (%57.7)'i evde diğerleri hastanede yatarak tedavi görürken pnömotoraks, pnömomediastinum ve cilt altı amfizem komplikasyonları ortaya çıktı. Hastaların, yatış sırasında alınan ve iki gün sonra doğrulama testi ile teyit edilen COVID-19 PCR kombine burun ve boğaz sürüntü test sonuçları pozitifliği.

Dört kadın hastanın yaş ortalaması 74 (min:63, maks:78) olup 3'ünde pnömomediastinum gelişti ve bunların 2'sinde cilt altı amfizem de eşlik etmekteydi. Diğer kadın hastada ise kombine pnömotoraks ve pnömomediastinum görüldü. Hastaların tamamında; YBÜ'de tedavi gördüğü sırada pnömotoraks, pnömomediastinum ve cilt altı amfizem komplikasyonları gelişti. T.C. Sağlık Bakanlığı COVID-19 Erişkin Hasta Tedavisi Rehberi'ne göre değerlendirildiğinde tamamının ilk yatış anında ağır pnömonik tutulumu olduğu; radyolojik değerlendirmede ise CO-RADS 5 (PCR pozitifliği ile birlikte değerlendirilmesi ile CO-RADS 6) tipik COVID-19 BT bulguları raporlanmıştı. İki kadın hasta mekanik ventilatörde (MV) trakeal entübasyon altındayken diğer iki hasta ise yüksek akım oksijen cihazında tedavi almaktaydı. Yalnızca bir kadın hasta taburcu edilebildi; diğerlerinin tedavi süreçleri mortalite ile sonuçlandı.

Yirmi iki erkek hastanın yaş ortalaması 48.2 (min:14, maks:82) idi. On iki erkek hastada pnömotoraks ve 8 erkek hastada pnömomediastinum komplikasyonları mevcut olup bunların 4'ünde cilt altı amfizem de eşlik etmekteydi. Diğer 2 erkek hastada kombine pnömotoraks ve pnömomediastinum vardı. On beş erkek hasta evde ve 7 erkek hasta YBÜ'de tedavi edilirken, COVID-19 sonucunda gelişen pnömotoraks, pnömomediastinum ve cilt altı amfizem komplikasyonları ortaya çıktığı için çalışmada yer aldılar. Ev tedavisi sırasında COVID-19'a bağlı komplikasyonlar gelişen 15 hastanın ilk tanı anındaki COVID-19'a bağlı pnömoni dereceleri T.C. Sağlık Bakanlığı COVID-19 Erişkin Hasta Tedavisi Rehberi'ne göre değerlendirildiğinde; 9'unun orta şiddette ve 6'sının hafif şiddette pnömonik bulguları olduğu görüldü. Bu hastaların ilk tanıdaki toraks BT bulguları değerlendirildiğinde 5'inin CO-RADS 4 (COVID-19 açısından şüpheli



**Resim 1.** COVID-19 pnömonisi zemininde gelişen pnömotoraks olgularına ait toraks BT kesitleri. Hastalarda oluşan pnömotoraks masif özellikle olup zaten bozulmuş durumda olan kan oksijenizasyonunu daha ileri seviyeye ilerleterek doğrudan hayatı tehdit edici boyutlara ulaşmaktadır.



**Resim 2.** COVID-19 pnömonisi zemininde gelişen pnömomediastinum ve cilt altı amfizem olgularına ait toraks BT kesitleri. Özellikle mediastinumda yoğun serbest hava bulunan olguların mortalite ile sonuçlandığı gözlemlendi.

tutulmuş ve 10'unun ise CO-RADS 5 seviyesinde olduğu raporlanmıştı (PCR pozitifliği ile birlikte değerlendirildiğinde tümü CO-RADS 6). Söz konusu 15 hastanın, COVID-19'a bağlı komplikasyonlar geliştikten sonraki ikinci başvurusunda yapılan değerlendirmelerinde, tamamında ciddi dispne, şiddetli öksürük ve 12'sinde ek olarak siyanoz geliştiği görüldü. Hepsinde solunum sayısı dakikada 30'un üzerinde olup ciddi hava açlığı çekmekteydiler. Bu gruptaki hastaların 9'unda "pulse" oksimetri ile parmaktan alınan kanda ölçülen oksijen saturasyon düzeyinin (SpO2) %70 ve 6'sında %60 altında olduğu not edilmişti. Bu 15 hastanın tamamının, ikinci başvurularındaki COVID-19 pnömoni derecesinin, Tedavi Rehberi'ne göre ağır pnömonik tabloya ilerlediği gözlemlendi. Yine bu grubun toraks BT bulguları incelendiğinde sadece bir hastanın CO-RADS 4, diğerlerinin ise CO-RADS 5 olarak raporlandığı görüldü. Yedi erkek hastada, YBÜ'de tedavi altında iken COVID-19'a bağlı söz konusu komplikasyonlar gelişti. Bu hastaların tamamı ilk tanı sırasında ağır şiddette pnömoni sınıfındaydılar ve BT bulguları incelemelerinde CO-RADS 5 şeklinde raporlanmıştı. Yirmi iki erkek hastanın oluşturduğu bu grupta 5 hastada mortalite gelişti; mortalite gelişen hastaların tamamı YBÜ tedavisi altındaydı.

COVID-19 enfeksiyonu zemininde, pnömotoraks, pnömomediastinum ve cilt altı amfizem gelişen toplam 8 (%30.8) hastada mortalite izlendi. Bu hastaların yaş ortalaması 76.4 (min:63, maks:82) olup tamamı YBÜ'de tedavi altındaydı. Hipertansiyon, diabetes mellitus, organ nakli, kalp ve böbrek yetmezliği gibi ek hastalıkları mevcuttu. Mortalite gelişen hastaların sadece biri tek doz CoronaVac (Sinovac, Çin) aşısı olmuş ve ikincisine

imkan bulamadan COVID-19 enfeksiyonu sonucu vefat etmişti. Diğer yanda, mortalite gelişen diğer 6 hasta için vefatları öncesi genel aşılanma takviminin başlamadığı, bir hastanın ise yakın zamanda COVID-19 enfeksiyonu geçirdiği için aşının ertelendiği ve bu süreçte reinfeksiyon/uzayan hastalık sürecinde olduğu görüldü. Yaş, ek hastalık ve YBÜ'de tedavi görme durumu mortalite izlenmeyen grup ile karşılaştırıldığında istatistiksel olarak anlamlı bulundu ( $p<0.005$ ).

Diğer veriler değerlendirildiğinde ise sadece ev tedavisinde iken pnömotoraks ve pnömomediastinum gelişen hastaların ev tedavilerinin ortalama 3.1'inci gününde hastaneye bu nedenlere bağlı olarak başvurularını dikkat çekiciydi. Ancak olgu sayısı azlığından ötürü istatistiksel olarak anlamlı fark saptanmadı.

Hastalar ile ilgili diğer veriler Tablo 1'de özet olarak verildi. Bazı hastaların pnömotoraks, pnömomediastinum ve cilt altı amfizem durumlarını gösteren toraks BT görüntüleri Resim 1 ve Resim 2'de sunuldu.

## İRDELEME

COVID-19 pnömonisi zemininde gelişen pnömotoraks, pnömomediastinum ve cilt altı amfizem olguları literatürde nadir olarak ve genelde olgu sunumları şeklinde yer almaktadır. Literatürde yer alan en geniş seri, İngiltere'de 16 ayrı merkezi kapsayan verilerin toplanması ile elde edilen ve toplam 71 (60 pnömotoraks ve 11 pnömomediastinum) hastayı kapsayan bir çalışmadır (9). Bu çalışmada 70 yaş altındaki hastalarda gelişen

**Tablo 1.** COVID-19 pnömonisi zemininde gelişen pnömotoraks, pnömomediastinum ve cilt altı amfizem olgularının ayrıntılarını gösteren veriler.

Cinsiyet	Yaş	COVID-19 Tanısından Sonraki Pnömotoraks/ Pnömomediastinum Gelişme Süreci	Pnömotoraks/ Pnömomediastinum	Sigara Kullanımı	Ek Hastalık	Toplam Tedavi Süresi	Tüp Torakostomi Süresi	Sonuç
Erkek	38	Ev tedavisinin 3. gününde	Sağ Pnömotoraks	15 paket/ yıl	Yok	10 gün	5 gün	Taburcu
Erkek	61	Ev tedavisinin 8. gününde	Sol Pnömotoraks	25 paket/ yıl	HT	12 gün	8 gün	Taburcu
Erkek	68	Ev tedavisinin 5. gününde	Sağ Pnömotoraks	30 paket/ yıl	HT+ABY	12 gün	9 gün	Taburcu
Erkek	74	3. basamak YBÜ'de entübe MV 12. gününde	Pnömomediastinum+ Cilt altı amfizem	55 paket/ yıl	KOAH+KKY	7 gün	Dren sonlandırılmadı	Eksitus
Kadın	77	3. basamak YBÜ'de entübe MV 6. gününde	Sağ Pnömotoraks+ Pnömomediastinum	Yok	HT+KBY	7 gün	3 gün	Eksitus
Kadın	63	COVID-19 tedavisi sonrasında evdeki 7. gününde	Sağ Pnömotoraks	43 paket/ yıl	Obezite +Astım	3 gün	Dren sonlandırılmadı	Eksitus
Kadın	78	1. basamak YBÜ'de yüksek akım oksijen tedavisinin 6. gününde	Pnömomediastinum	Yok	Yok	5 gün	Yok-Oksijen İnhalasyonu	Taburcu
Erkek	32	Ev tedavisinin 5. gününde	Pnömomediastinum	Yok	Astım	21 gün (12 gün YBÜ)	7 gün (mediastinuma uygulandı)	Taburcu
Kadın	78	3. basamak YBÜ tedavisinin 3. gününde	Pnömomediastinum+ Cilt altı amfizem	Yok	HT+KKY+AF+ KBY+Obezite	8 gün	Dren uygulanmadı	Eksitus
Erkek	14	Ev tedavisinin 3. gününde	Sağ pnömotoraks+ Pnömomediastinum	Yok	Yok	8 gün	5 gün	Taburcu
Erkek	18	Ev tedavisinin 2. gününde	Sağ Pnömotoraks	4 paket/yıl	Yok	8 gün	6 gün	Taburcu
Erkek	20	Ev tedavisinin 1. gününde	Sol Pnömotoraks	6 paket/yıl	Yok	10 gün	8 gün	Taburcu
Erkek	26	Ev tedavisinin 3. gününde	Sağ Pnömotoraks	8 paket/yıl	Yok	6 gün	4 gün	Taburcu
Erkek	27	Ev tedavisinin 2. gününde	Sağ Pnömotoraks	Yok	Astım	11 gün	9 gün	Taburcu
Erkek	28	Ev tedavisinin 3. gününde	Sol Pnömotoraks	Yok	Astım	7 gün	6 gün	Taburcu
Erkek	28	Ev tedavisinin 2. gününde	Pnömomediastinum	6 paket/yıl	Yok	5 gün	Dren Uygulanmadı	Taburcu
Erkek	32	Ev tedavisinin 1. gününde	Sağ Pnömotoraks	8 paket/yıl	Yok	10 gün	8 gün	Taburcu
Erkek	33	Ev tedavisinin 3. gününde	Sol Pnömotoraks	Yok	Yok	8 gün	6 gün	Taburcu
Erkek	44	1.basamak YBÜ tedavisinin 3. gününde-nazal oksijen alırken	Pnömomediastinum	8 paket/yıl (bırakmış)	DM+HT	14 gün	Dren uygulanmadı	Taburcu
Erkek	48	Ev tedavisinin 2. gününde	Pnömomediastinum+ Cilt altı amfizem	Yok	DM+Astım	7 gün	3 gün (mediastinuma uygulandı)	Taburcu



(Tablo 1'in devamıdır.)

Erkek	70	Ev tedavisinin 4. gününde	Sol Pnömotoraks	40 paket/yıl (bırakmış)	KOAH	20 gün	17 gün	Taburcu
Erkek	78	3. basamak YBÜ'de yüksek akım oksijen tedavisinin 3. gününde	Pnömomediastinum+Cilt altı amfizem	50 paket/yıl (bırakmış)	KOAH+DM+HT	12 gün	Yok-Oksijen İnhalasyonu	Eksitus
Erkek	79	3. basamak YBÜ'de entübe MV 2. gününde	Sağ Pnömotoraks+Pnömomediastinum	40 paket/yıl (bırakmış)	KOAH+DM+KKY	6 gün	Dren sonlandırılmadı	Eksitus
Erkek	80	3. basamak YBÜ'de yüksek akım oksijen tedavisinin 4. gününde	Pnömomediastinum	Yok	Böbrek Nakil+KKY+HT+DM	10 gün	10 gün (mediastinumuna uygulandı)	Eksitus
Erkek	80	1. Basamak YBÜ tedavisinin 1. gününde-nazal oksijen alırken	Sağ Pnömotoraks	60 paket/yıl (bırakmış)	KOAH+HT	18 gün	8 gün	Taburcu
Erkek	82	3. basamak YBÜ'de CİPAP'ta 3. gününde	Pnömomediastinum	Yok	Kalp Nakil	4 gün	Dren uygulanmadı	Eksitus

**HT:** Hipertansiyon, **ABY:** Akut Böbrek Yetmezliği, **KBY:** Kronik Böbrek Yetmezliği, **KOAH:** Kronik Obstruktif Akciğer Hastalığı, **KKY:** Konjestif Kalp Yetmezliği, **AF:** Kronik Atrial Fibrilasyon, **DM:** Diabetes Mellitus

pnömotoraks ve pnömomediastinumun COVID-19'a bağlı mortaliteyi etkilemediği; ancak 70 yaş üstünde pnömotoraks ve pnömomediastinum gelişen hastalarda belirgin bir şekilde daha düşük sağ kalım meydana geldiği bildirilmiştir. Çalışmamızda, mortalite gelişen hastaların yaş ortalamasının 76.4 yaş olarak belirlenmesi, bu geniş hasta serisi çalışmasının bulgularını desteklemektedir.

Akciğer parankimindeki yıkıcı hasara bağlı olarak oluşan alveoler destrüksiyon ve spontan alveoler rüptürün yanı sıra solunum destek cihazlarının verdiği pozitif basınçlı havanın neden olduğu alveoler hasar ve rüptürün, COVID-19 zemininde gelişen pnömotoraks, pnömomediastinum ve cilt altı amfizem oluş mekanizmasında etkili olduğu gösterilmiştir (5, 6).

Literatürde yer alan bazı çalışmalarda, ek hastalığı olmayan COVID-19 hastalarında gelişen söz konusu komplikasyonların, ilerleyici şekilde gelişen ağır pnömoni ile seyreden yaygın parankimal tutulum neticesinde ortaya çıkabildiği raporlanmıştır (5, 9-10). Çalışmamızda, bu verileri destekler şekilde hem YBÜ tedavisi esnasında barotravma etkisi ile gelişen pnömotoraks, pnömomediastinum ve cilt altı amfizem olguları incelenmiş, hem de ev tedavisi esnasında gelişen spontan alveoler rüptür sonucunda olduğu düşünülen COVID-19 komplikasyonu olgularına yer verilmiştir.

T.C. Sağlık Bakanlığı COVID-19 Erişkin Hasta Tedavisi Rehberi sınıflandırmasına uygun olarak, COVID-19'a bağlı pnömotoraks, pnömomediastinum ve cilt altı amfizem komplikasyonlarının daha çok orta ve ağır seyirli pnömoni olgularında görülmesi olasıdır; ancak ev takibindeki hafif seyirli pnömonik tutulumu olan hastalarda da hastalığın progresyonuna bağlı şekilde gelişebileceği göz önünde bulundurulmalıdır. Çalışmamızda yer alan 15 erkek hastanın ev tedavisi sırasında enfeksiyonun ilerlemesiyle birlikte komplikasyonlar gelişmiş ve tedavi için hastaneye yatış endikasyonu doğmuştur. Özellikle ev tedavisi altında, ani gelişen dispne, siyanoz, şiddetli öksürük ve göğüs ağrısı durumunda pnömotoraks ve pnömomediastinum açısından dikkatli olunmalıdır. Bu bulguların varlığında, evde takibe yönlendirilen hastaları, en yakın hastane acil servisine başvurmaları ya da 112 acil sağlık hizmetlerine ulaşarak yardım talep etmelerinin çok önemli bir konu olduğu sahada

yer alan ekipler tarafından hastalara iletilmelidir. Ayrıca COVID-19 acil servislerinde çalışan ekiplerin, yukarıda geçen semptomlar ile gelen ev tedavisi altındaki COVID-19 hastalarını mutlaka pnömotoraks, pnömomediastinum ve cilt altı amfizem komplikasyonlarını göz önünde bulundurarak değerlendirmeleri gerekmektedir. Çalışmamız sonucunda, literatürdeki bilgilerle uyumlu şekilde, erken müdahale ile morbidite ve mortalitenin önüne geçilebileceği gözlemlendi.

2003 yılında Hong Kong'da ortaya çıkan şiddetli akut solunum sendromu ("severe acute respiratory syndrome" SARS) salgınında yapılan bir çalışmada hastanede tedavi edilen 112 SARS hastasının 13'ünde pnömomediastinum geliştiği raporlanmıştır (10). Bu çalışmada, SARS enfeksiyonu zemininde gelişen pnömomediastinumun, hastalarda uzayan yatış sürecine neden olduğu ancak mortalite üzerine anlamlı fark yaratmadığı tespit edilmiştir. Çalışmamızda da izole pnömomediastinum gelişen olgularda mortalite açısından anlamlı fark saptanmadı. Ancak literatür taramasında, pnömomediastinum gelişen COVID-19 hastaları ile ilgili olgu sunumu dışında benzer çalışma tespit edilemediğinden, COVID-19 hastaları açısından karşılaştırma olanağı oluşmadığını düşünmekteyiz.

Martinelli ve arkadaşlarının (9) yaptığı çalışmada ise diabetes mellitus, hipertansiyon ve kalp yetmezliği gibi ek hastalığı olan hastalarda COVID-19 zemininde gelişen pnömotoraksın, mortalite düzeyini artırdığı ancak istatistiksel olarak anlamlı fark bulunmadığı bildirilmiştir. Çalışmamızda mortalite görülen grubun, benzer şekilde yaşlı ve ek hastalığı olan grupta izlenmesi literatürü desteklemektedir. Ayrıca ek hastalıklar, ileri yaş ve genel durum bozuklukları nedeniyle YBÜ tedavisinde olan hastalarda gelişen pnömotoraks ve pnömomediastinumun, COVID-19 enfeksiyonunu şiddetlendirmesi hastalığın seyrine uygundur (1, 7, 9).

Quincho-Lopez ve arkadaşlarının (12) olgu sunumunda 2 hasta değerlendirilmiş olup 55 yaşındaki kadın hastanın COVID-19 enfeksiyonu zemininde pnömotoraks gelişmesi sonrasında durumunun kritik hale geldiği ve mortalite geliştiği bildirilmiş; diğer hasta sorun yaşanmadan taburcu edilmiştir. Tek olgu sunumunun sınırlılıklarına rağmen, 55 yaşında ve ek hastalığı olmayan bu hastada mortalite izlenmesi dikkat çekmektedir.

Bununla birlikte, çalışmamızda mortalite görülen hastaların hepsinde ciddi ek hastalıklar mevcuttu. Ancak tek olgu ile çalışmamızda geçen 8 mortalite olgusunun ek hastalık bulunma durumu açısından karşılaştırılmasının yetersiz olduğunu düşünmekteyiz ve daha geniş olgu serilerine ihtiyaç olduğunu da ifade etmek isteriz.

Elhakim ve arkadaşlarının (13) olgu sunumunda, sigara içimi, ek hastalık ve yüksek akım oksijen veya mekanik ventilatör ile barotraumaya ile ilişkisi olmayan, pnömotoraks, pnömomediastinum ve cilt altı amfizem gelişen bir COVID-19 hastası sunulmuştur. Bu hastanın tedavi sonucunda eve taburcu edildiği bildirilmiştir. Çalışmamızda, ev tedavisi sırasında pnömotoraks, pnömomediastinum ve cilt altı amfizem gelişerek tedavi altına alınan 15 hastadan 8'inde pnömotoraks ve pnömomediastinum gelişmesine yönelik ek risk faktörü bulunmadan sadece COVID-19 pnömonisi kaynaklı komplikasyonların geliştiği tespit edildi. Bu grupta yer alan diğer 7 hastada; astım, sigara kullanımı, büllöz akciğer hastalığı ve obezite gibi ek risk faktörleri mevcuttu. Hiçbir risk faktörü olmayan bu hasta grubunda COVID-19 zeminde pnömotoraks ve pnömomediastinum geliştiğini yukarıda verilen literatürde destekler şekilde tespit ettik. Bu durumun, COVID-19 enfeksiyonunun akciğer parankiminde yaptığı yıkıcı hasarın sonucu olduğunu düşünmekteyiz.

Vega ve arkadaşlarının (15), COVID-19 pnömonisi zemininde gelişen pnömotoraks, pnömomediastinum ve cilt altı amfizem mortalitesini gösteren çalışmada, bulguların görüldüğü 3 hastanın takibinin mortalite ile sonuçlandığı raporlanmıştır. Bu çalışmanın diğer çalışmalardan farklı yanı; hastane tedavisi sırasında hastaların genel durumlarında ani değişikliklere rastlandığında doğrudan toraks BT ile tanıya gitme imkanı bulunmasıdır. Bizim çalışmamızda hastaların 16 (%61.5)'sına akciğer grafisi, kalan hastalara ise toraks BT ile tanı koyulduğu tespit edildi. Vega ve arkadaşlarının (15) çalışmasının geçtiği merkezin fiziksel yapısından farklı olarak, merkezimizde toraks BT'ye hızlı ulaşım imkanı sadece COVID-19 acil servisi olarak tasarlanan alanda bulunmaktadır. YBÜ'nde takip edilen ağır durumdaki COVID-19 hastalarının toraks BT'ye transportları, yol açabileceği hayati tehlike durumu nedeni ile uygun bulunmadı. Bu olgulara yatak başında çekilen portabl akciğer grafileri ile tanı koyulabildi.

Çalışmada değinilen 8 mortalite olgusunun aşı durumları bulgular kısmında ayrıntılı bir şekilde verildi. COVID-19 aşılı ile COVID-19 zeminde gelişen pnömotoraks ve pnömomediastinum arasında ilişki kurmak mevcut veriler ile mümkün değildir. Bu durum çalışmayı kısıtlayan faktörlerden biridir.

Çalışmayı kısıtlayan diğer faktörler; farklı merkezlerden sevk edilen olguların komplikasyonlarının gelişim zamanının tam olarak tespit edilememesi nedeniyle çalışmaya alınmaması, çalışmanın sadece tek merkezde yapılmış olması ve literatürde karşılaştırma yapacak olgu verilerinin azlığıdır.

Sonuç olarak, COVID-19 enfeksiyonu sırasında gelişen birçok farklı klinik durum literatürde olmakla birlikte pnömotoraks ve pnömomediastinum olguları nadiren bildirilmiştir. Özellikle ev tedavisi sürecinde gelişebilen bu klinik durumlar için, saha ve acil ekiplerinin daha dikkatli olması önerilir. Ayrıca aktif olarak devam eden COVID-19 pandemisinde görülebilecek bu klinik durumlardaki olası yüksek mortalite ihtimali de göz önünde bulundurulmalıdır.

### Hasta Onamı

Yatış anında hasta ve/veya yakınlarından hastane genel onam belgesi alınmıştır. Yayına ilişkin özel onam belgesi ise retrospektif dosya verileri üzerinde elde edildiğinden alınmamıştır.

### Etik Kurul Kararı

Çalışma için Ordu Üniversitesi Tıp Fakültesi Klinik Araştırmalar Etik Kurulundan 03 Haziran 2021 tarih ve 133 karar numarasıyla onay alınmıştır.

### Danışman Değerlendirmesi

Bağımsız dış danışman.

### Yazar Katkıları

Fikir/Kavram – B.H.; Tasarım – Ş.H.; Denetleme – B.H.; Kaynak ve Fon Sağlama – B.H.; Malzemeler/Hastalar – B.H.; Veri Toplama ve/veya İşleme – Ş.H.; Analiz ve/veya Yorum – B.H.; Literatür Taraması – B.H., Ş.H.; Makale Yazımı – B.H., Ş.H.; Eleştirel İnceleme – Ş.H.

### Çıkar Çatışması

Yazarlar herhangi bir çıkar çatışması bildirmemiştir.

### Finansal Destek

Yazarlar finansal destek beyan etmemiştir.

### Sunulduğu Bilimsel Etkinlik

6-7 Ağustos 2021 tarihinde gerçekleştirilen I. Uluslararası Dr. Safiye Ali Sağlık Bilimlerinde Multidisipliner Çalışmalar Kongresi'nde "COVID-19 Pnömonisi Zemininde Gelişen Pnömotoraks Olguları ve Tedavi Sonuçları" başlığı altında bildiri olarak sunulmuştur.

## KAYNAKLAR

1. WHO Coronavirus (COVID-19) Dashboard [İnternet]. Geneva: World Health Organization (WHO). [erişim 03 Kasım 2021]. <https://covid19.who.int>
2. İzci-Çetinkaya F, Karagöz H, Yıldız O. [Comparison of liver safety of favipiravir and hydroxychloroquine in COVID-19 treatment]. Klimik Derg. 2020;33(3):235-40. Turkish. [CrossRef]
3. Eraksoy H. [How will the COVID-19 pandemic end?]. Klimik Derg. 2020;33(2):110. Turkish. [CrossRef]
4. COVID-19 Erişkin Hasta Tedavisi Rehberi [İnternet]. Ankara: T.C. Sağlık Bakanlığı Halk Sağlığı Genel Müdürlüğü. [erişim 03 Kasım 2021]. <https://covid19.saglik.gov.tr/TR-66926/eriskin-hasta-tedavisi.html>
5. Wang W, Gao R, Zheng Y, Jiang L. COVID-19 with spontaneous pneumothorax, pneumomediastinum and subcutaneous emphysema. J Travel Med. 2020;27(5):taaa062. [CrossRef]
6. Mohan V, Tauseen RA. Spontaneous pneumomediastinum in COVID-19. BMJ Case Rep. 2020;13(5):e236519 [CrossRef]
7. Lacroix M, Graïess F, Monnier-Cholley L, Arrivé L. SARS-CoV-2 pulmonary infection revealed by subcutaneous emphysema and pneumomediastinum. Intensive Care Med. 2020;46(8):1620-1. [CrossRef]
8. COVID-19 Bilgilendirme Platformu [İnternet]. Ankara: T.C. Sağlık Bakanlığı. [erişim 03 Kasım 2021]. <https://covid19.saglik.gov.tr>
9. Martinelli AW, Ingle T, Newman J, et al. COVID-19 and pneumothorax: a multicentre retrospective case series. Eur Respir J. 2020;56(5):2002697. [CrossRef]
10. Chu CM, Leung YY, Hui JY, et al. Spontaneous pneumomediastinum in patients with severe acute respiratory syndrome. Eur Respir J. 2004;23(6):802-4. [CrossRef]
11. Ferreira JG, Rapparini C, Gomes BM, Pinto LAC, Freire MSDSE. Pneumothorax as a late complication of COVID-19. Rev Inst Med Trop Sao Paulo. 2020;62:e61. [CrossRef]
12. Quincho-Lopez A, Quincho-Lopez DL, Hurtado-Medina FD. Case report: Pneumothorax and pneumomediastinum as uncommon complications of COVID-19 pneumonia-literature review. Am J Trop Med Hyg. 2020;103(3):1170-6. [CrossRef]
13. Elhakim TS, Abdul HS, Pelaez Romero C, Rodriguez-Fuentes Y. Spontaneous pneumomediastinum, pneumothorax and subcutaneous emphysema in COVID-19 pneumonia: a rare case and literature review. BMJ Case Rep. 2020;13(12):e239489. [CrossRef]

14. Shan S, Guangming L, Wei L, Xuedong Y. Spontaneous pneumomediastinum, pneumothorax and subcutaneous emphysema in COVID-19: case report and literature review. *Rev Inst Med Trop Sao Paulo*. 2020;62:e76. [\[CrossRef\]](#)
15. López Vega JM, Parra Gordo ML, Díez Tascón A, Ossaba Vélez S. Pneumomediastinum and spontaneous pneumothorax as an extrapulmonary complication of COVID-19 disease. *Emerg Radiol*. 2020;27(6):727-30. [\[CrossRef\]](#)
16. Eperjesiova B, Hart E, Shokr M, Sinha P, Ferguson GT. Spontaneous pneumomediastinum/pneumothorax in patients with COVID-19. *Cureus*. 2020;12(7):e8996. [\[CrossRef\]](#)
17. Vela Colmenero RM, Pola Gallego de Guzmán MD, Molina de la Torre MC. Spontaneous pneumothorax and pneumomediastinum in bilateral pneumonia due to COVID-19. *Med Intensiva (Engl Ed)*. 2020;44(9):591-2. English, Spanish. [\[CrossRef\]](#)
18. Volpi S, Ali JM, Suleman A, Ahmed RN. Pneumomediastinum in COVID-19 patients: a case series of a rare complication. *Eur J Cardiothorac Surg*. 2020;58(3):646-7. [\[CrossRef\]](#)
19. Tucker L, Patel S, Vatsis C, et al. Pneumothorax and pneumomediastinum secondary to COVID-19 disease unrelated to mechanical ventilation. *Case Rep Crit Care*. 2020;2020:6655428. [\[CrossRef\]](#)