

## Yenidoğanda Ventrikülit

Zeynep İnce, Asuman Çoban, Raif Üçsel, Nalan Karabıyık, Gülay Can

**Özet:** Ventrikülit yenidoğan menenjitinin en önemli komplikasyonlarından biridir. Menenjitli olgularda ventriküler tutulumun bilinmesinin, hem tedaviyi yönlendirme hem de prognoz açısından önemi büyüktür. Bu yazıda Ocak 1991-Haziran 1992 tarihleri arasında izlenen yedi neonatal ventrikülit olgusunun klinik ve ultrasonografik özellikleri, etkenleri ve tedavi şekilleri sunulmaktadır. Gram-negatif menenjitli hastalarda ventrikülit varlığının mortalite ve morbidite üzerine etkisi vurgulanmaktadır.

**Anahtar Sözcükler:** Menenjit, ventrikülit, intraventriküler tedavi, serebral ultrasonografi.

**Summary:** Ventriculitis in the neonate. Ventriculitis is one of the most important complications of neonatal meningitis. The recognition of ventricular involvement maintains considerable importance in determining the prognosis and therapy. In this article, the etiologic, clinical, sonographic and therapeutic aspects of seven cases of neonatal ventriculitis, diagnosed in the time period between January 1991 and June 1992 are presented and the effect of the presence of ventriculitis on the morbidity and mortality of Gram-negative meningitis has been stressed.

**Key Words:** Meningitis, ventriculitis, intraventricular therapy, cerebral ultrasonography.

### Giriş

Yenidoğan menenjit, yenidoğandaki bakteriyel infeksiyonların en korkulan formudur; çünkü hem mortalitesi, hem de yaşayanlardaki nörolojik sekel oranı yüksektir. Prognoz bu kadar kötü olmasının nedeni, özellikle koliform menenjitlerde % 90'a yakın sıklıkta ventrikülit görülmesiyle ilişkilidir (1). Ventrikülit tanısı 1980'li yıllardan sonra kullanıma giren serebral ultrasonografi (US) ile daha erken dönemde ve noninvazif olarak konulabilmektedir (2). Ancak tedavisi, özellikle intraventriküler tedavi konusunda tartışmalar sürmektedir.

Bu yazıda, günümüzde de yenidoğan bakım ünitelerinin önemli bir sorunu olarak görülmesi nedeniyle, izlediğimiz yedi ventrikülit olgusunun özellikleri ve bu olgulardaki tanı ve tedavi yaklaşımımız sunulmaktadır.

### Vakalar

İstanbul Üniversitesi İstanbul Tıp Fakültesi Çocuk Sağlığı ve Hastalıkları Anabilim Dalı Neonatoloji Bilim Dalı'nda Ocak 1991-Haziran 1992 tarihleri arasında yatan toplam 535 hastanın 226'sı (% 42) sepsis ve sepsis şüphesi tanısıyla izlenmiş, bunların 30'una (% 13) menenjit tanısı konulmuştur. Menenjitli olguların yedisinde (% 23) ventrikülit gelişmiştir. Olguların klinik özellikleri ve etken olan mikroorganizmalar Tablo 1'de görülmektedir. Hastaların dördü (% 57) preterm, üçü (% 43) term; dördü (% 57) erkek, üçü (% 43) kızdı. Üç olguda (olgu no. 1,2,4) servisimizde yatmaktayken, bir olguda (olgu no. 3) taburcu olduktan 3 hafta sonra, diğer üç olguda ise (olgu no. 5,6,7) başka yenidoğan servislerinde bir süre hospitalize edilip taburcu olduktan sonra başvurduklarında menenjit ve ventrikülit tanısı konuldu. Tüm olgularda üreyen mikroorganizma *Klebsiella pneumoniae* idi. Tanı serebral US ile konuldu, ventrikül ponksiyonu ile doğrulandı. Tedavide sistemik antibiyotikler yanında intraventriküler aminoglikozid uygulaması da yapıldı. Yedi olgunun dördü (%

yapıldı. Yedi olgunun dördü (% 57) eksitus oldu; yaşayan üç olguya hidrosefali nedeniyle şant kondu. Bunlardan birinin nöromotor gelişimi halen normalken, diğer ikisinin gelişimleri geri ve birinde tek taraflı işitme kaybı da olduğu saptandı.

### İrdeleme

Sepsisli yenidoğanların % 25-30'unda gelişen neonatal menenjitin mortalitesinin % 20-40 olduğu bildirilmektedir (2,3). Bizim olgularımızda bu oran % 37 olarak bulunmuştur. Tanı tekniklerindeki ilerlemeler ve daha güçlü antibiyotiklerin bulunmasına rağmen, bakteriyel menenjitin prognozu son 30 yılda çok fazla değişmemiştir (4). Mortalitenin yüksek olmasının en önemli nedeni hemen hemen tüm menenjit olgularında araknoidit ve Gram-negatif menenjitlerde % 90'a yakın sıklıkta ventrikülit görülmesiyle ilişkilidir (1). Olgularımızda ventrikülsiz seyreden menenjitlerde mortalite oranı % 30 iken, ventrikülit varlığında bu oranın % 57'ye yükselmesi dikkat çekicidir.

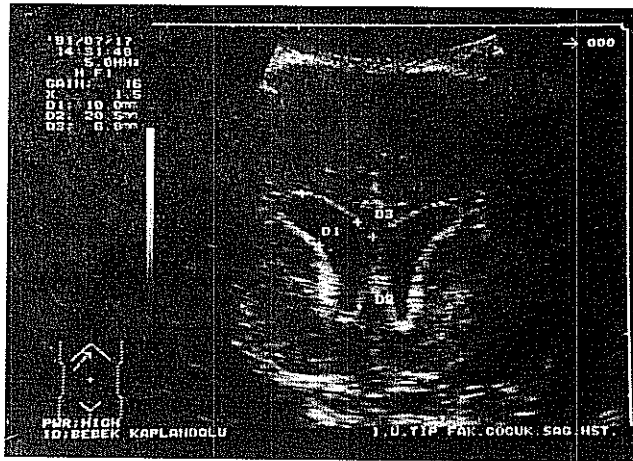
Neonatal menenjitte ventrikülitin sık görülmesi hastalığın patolojisi ile yakın ilişkilidir. Menenjitli olguların nekropsilerinde en tipik bulgu meninksleri ve ventriküllerin ependimal yüzeylerini kaplayan pürülan eksüdadır (3). İnfekte olan ventriküller ve koroid pleksus birer infeksiyon rezervuarı olarak tedaviye direncin nedenini oluşturur (1).

Yenidoğan menenjitinde en sık görülen etken *Escherichia coli* ve B grubu streptokoklardır. Ventrikülit oluşumu ise Gram-negatif mikroorganizmalarla olan menenjitlerde daha sıktır ve *E.coli*, *K.pneumoniae*, *Pseudomonas aeruginosa*, *Citrobacter diversus*, *Proteus mirabilis* ve *Salmonella* türleri ventrikülit etkeni olarak bildirilmiştir (4-7). B grubu streptokoklar daha ender görülür. *Staphylococcus aureus* ve *Staphylococcus epidermidis* ise myelomeningoselli yenidoğanlarda ventrikülit etkeni olabilir (6). Olgularımızın tümünde de etken multirezistan *K.pneumoniae* olarak saptanmıştır. Ventrikülitin klinik tablosunda, bizim de olgularımızda saptadığımız en dikkati çeken bulgular, uygun tedaviye yanıt alınamaması, beyin-omurilik sıvısı (BOS) bulgularında düzelme olmaması, dirençli konvülsiyonlar ve baş çevresinde büyümedir (1,2).

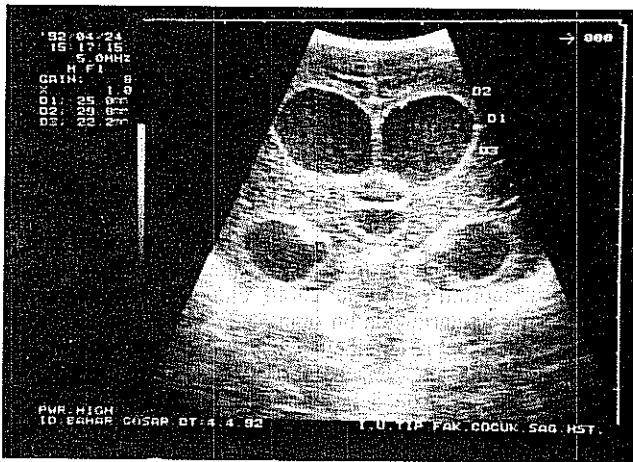
Ventrikülit tanısı önceleri sadece ventrikül ponksiyonu

İstanbul Tıp Fakültesi, Çocuk Sağlığı ve Hastalıkları Anabilim Dalı, Neonatoloji Bilim Dalı, Çapa-İstanbul.

6. Türk Klinik Mikrobiyoloji ve İnfeksiyon Hastalıkları Kongresi (15-17 Eylül 1992, Trabzon)'nde bildirilmiştir.



Resim 1. Ventriküler dilatasyon ve duvarlarda kalınlaşma.



Resim 2. Ventriküler dilatasyon, duvarlarda kalınlaşma, ventrikül içinde granüler ekojenite.

girmesi ile yenidoğanda ventriküler sistemi görüntülemek ve menenjitin komplikasyonlarını değerlendirmek mümkün olmuştur (2).

Ventrikülit varlığında, US'de ventrikül duvarlarında ekojenite artışı, ventriküler sıvıda granüler ekojenite, koroid pleksus sınırlarının keskinliğini kaybetmesi, ventriküllerde genişleme ile ventriküler membran ve septumlar görülebilir (2,8).

Olgularımıza ait ultrasonografik görüntülerden örnekler Resim 1, 2, 3 ve 4'te görülmektedir. US'de ventriküler tutulum saptanırsa etkenin belirlenmesi veya intraventriküler tedavi amacıyla ventrikül ponksiyonu yapılmalı ve alınan örneğe standard BOS analizi uygulanmalıdır. US'de ventriküllerin normal bulunması bu invazif yöntemle gerek bırakmaz (1). Bu nedenle bizim de tüm menenjitli olgularımızda uyguladığımız gibi hastalar düzenli serebral US'ler ile izlenmelidir.

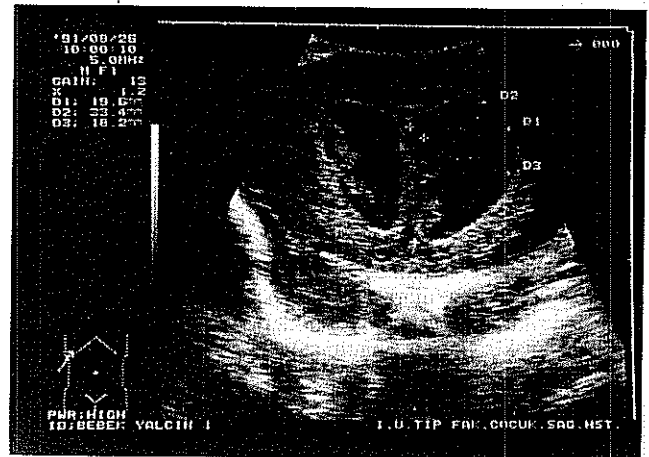
Yenidoğan menenjit ve ventrikülitinin tedavisi neonatal tedavi alanında en tartışmalı konudur; çünkü antimikrobik ajanların BOS ve beyin dokusundaki farmakokinetiği ile ilgili bilgilerimiz çok azdır (1,9). Gram-negatif menenjit ve ventrikülitte sistemik tedaviye yanıt alınamaması, santral si-

nir sistemindeki infeksiyon bölgelerinde mikroorganizmaları eradike edecek antibiyotik düzeylerine ulaşmadaki güçlüğüne bağlıdır (10).

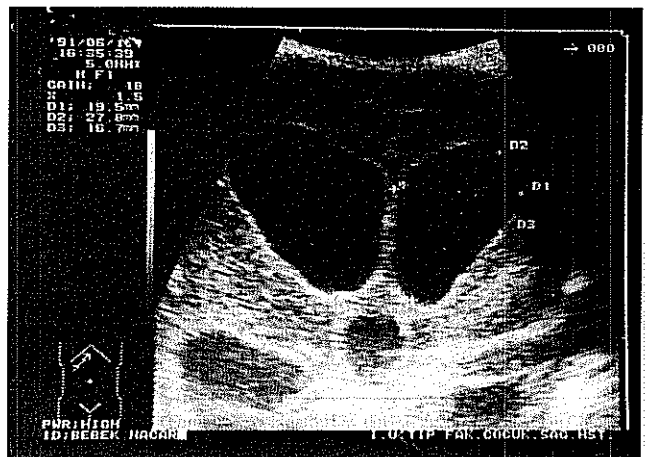
1970'lerde pürülan menenjit tedavisinde intratekal ve intraventriküler antibiyotiklerin yeri konusunda önemli tartışmalar olmuş, ancak bunların herhangi bir terapötik avantaj sağlamadığı gösterilmiştir (4,11,12). Ancak sistemik tedaviye yanıt vermeyen ve ventriküler BOS'nun infekte olduğu gösterilen vakalarda intraventriküler tedavinin gerekli olduğunu savunanlar da vardır (1,10). Intraventriküler tedavide kullanılan antibiyotikler ve dozları Tablo 2'de görülmektedir (1,5,7,10,13).

Tedaviye intraventriküler sıvı steril olana kadar devam edilmelidir (1). Bizim olgularımıza da sistemik antibiyotikler yanında 5 mg/gün dozunda intraventriküler amikasin uygulanmış, yeterli süre izlenebilen 5 olguda ventrikül sıvısı 5-10. günler arası sterilleşmiştir.

Sonuç olarak ventrikülit, yenidoğanda Gram-negatif menenjitin sık görülen ve önemli bir komplikasyonudur ve hastalığın mortalite ve morbiditesine önemli katkısı vardır. Tüm neonatal menenjitlerde, özellikle Gram-negatif etkenlerle gelişenlerde hastaların ventrikülit yönünden düzenli US ile



Resim 3. Ventrikül içinde membran ve septumlar.



Resim 4. İleri derecede ventriküler dilatasyon.

Tablo 1. Olguların Klinik Özellikleri ve Etken Olan Mikroorganizmalar

Olgu No.	Gestasyon Yaşı (hf)	Cins	Perinatal Özellikler	Yatış (pp gün)	Menenjit (pp gün)	Ventrikülit (pp gün)	Etken	Tedavi	Sonuç (pp gün)	Prognoz
1	40	E	C/S, TTN, SGA	1	5	68	<i>K.pneumoniae</i>	sistemik antibiyotik, intraventriküler antibiyotik, eksternal drenaj	Eksitus (95)	-
2	31	E	C/S, İkiz eşi asfiksi, PDA	1	15	23	<i>K.pneumoniae</i>	sistemik antibiyotik, intraventriküler antibiyotik, VP şant, sistemik antibiyotik	Salah (108)	Hidrosefali, NM gelişim normal
3	27	K	1. NSD, MRZ uzamış 2. sepsis, hidrosefali	1 71	- 71	- 71	<i>K.pneumoniae</i>	sistemik antibiyotik, intraventriküler antibiyotik, VP şant	Salah (181)	Hidrosefali, NM gelişim geri
4	30	E	NSD, ikiz eşi, asfiksi, hipotermi	1	10	17	<i>K.pneumoniae</i>	sistemik antibiyotik, intraventriküler antibiyotik	Eksitus (20)	-
5	36	K	C/S, DAC, VSD	14	14	17	<i>K.pneumoniae</i>	sistemik antibiyotik, intraventriküler VP şant	Salah (51)	Hidrosefali NM gelişim geri, işitme kaybı
6	41	E	C/S, DAC	14	14	15	<i>K.pneumoniae</i>	sistemik antibiyotik, intraventriküler antibiyotik	Eksitus (19)	-
7	41	K	NSD, LGA, polisitemi, parsiyel KD	4	4	5	<i>K.pneumoniae</i>	sistemik antibiyotik, intraventriküler antibiyotik	Eksitus (10)	-

C/S seksiyö, TTN: yenidoğanın geçici takipnesi, SGA: gestasyon yaşına göre düşük tartılı, PDA: patent ductus arteriosus, NSD: normal spontan doğum, MRZ: membran rüptür zamanı, DAC: diyabetik anne çocuğu, VSD: ventriküler septal defekt, LGA: gestasyon yaşına göre yüksek tartılı, KD: kan değışiml, pp: postpartum, VP: ventriküloperitoneal, NM: nöromotor.

izlenmesi, gerekiyorsa ventrikül ponksiyonu yapılarak ventriküler infeksiyonun gösterilmesi, tedaviyi yönlendirme, prognozu belirleme ve uzun süreli izleme yönünden önemlidir.

Tablo 2. Ventrikülitte İntraventriküler Tedavide Kullanılan Antibiyotikler ve Dozları

İlaç	Doz	Kaynak
Tobramisin	5 mg/gün	(7)
Gentamisin	5 mg/gün	(7)
	2-4 mg/gün	(5)
	0.5-1 mg/gün	(1)
Amikasin	5 mg/gün	(10)
Vankomisin	20 mg/gün	(13)

## Kaynaklar

- Pearse RG, Robertson NRC. Infection in the newborn. In: Robertson NRC, ed. *Textbook of Neonatology*. Edinburgh: Churchill Livingstone, 1986: 743-9.
- Reeder JD, Sanders RC. Ventriculitis in the neonate: recognition by sonography. *AJNR* 1983; 4: 37-41.
- McCracken GH Jr, Frej BJ. Bacterial and viral infections of the newborn. In: Avery GB, ed. *Neonatology, Pathophysiology and Management of the Newborn*. Philadelphia: JB Lippincott, 1987: 917-43.
- Louvois J. Neonatal meningitis. In: Lambert HP, ed. *Infections of the Central Nervous System*. Philadelphia: BC Decker, 1991: 161-74.
- Salmon JH. Ventriculitis complicating meningitis. *Am J Dis Child* 1972; 124: 35-40.
- Charney EB, Melchionni JB, Antonucci DL. Ventriculitis in newborns with myelomeningocele. *Am J Dis Child* 1991; 145: 287-90.
- Kaiser AB, McGee ZA. Aminoglycoside therapy of gram-

- negative bacillary meningitis. *N Engl J Med* 1975; 293: 1215-20.
8. Schwalbe J, Hofman V. Sonografische Verlaufsbeobachtungen bei eitriger meningitis und ihren komplikationen im sauglingsalter. *Monatsschr Kinderheilkd* 1986; 134: 674-7.
  9. Stone JW, Wise R. Penetration of antimicrobial agents into the central nervous system. In: Lambert HP, ed. *Infections of the Central Nervous System*. Philadelphia: BC Decker, 1991: 40-74.
  10. Wright PF, Kaiser AB, Bowman CM, McKee KT, Trujillo H, McGee ZA. The pharmacokinetics and efficacy of an aminoglycoside administered into the cerebral ventricles in neonates: implications for further evaluation of this route of therapy in meningitis. *J Infect Dis* 1981; 143: 141-7.
  11. McCracken GH Jr, Mize SG. A controlled study of intrathecal antibiotic therapy in gram-negative enteric meningitis of infancy. Report of the Neonatal Meningitis Cooperative Study Group. *J Pediatr* 1976; 89: 66-72.
  12. McCracken GH Jr, Mize SG, Threlkeld N. Intraventricular gentamicin therapy in gram-negative bacillary meningitis of infancy. *Lancet* 1980; 1: 787-91.
  13. Bayston R, Hart CA, Barnicoat M. Intraventricular vancomycin in the treatment of ventriculitis associated with cerebrospinal fluid shunting and drainage. *J Neurol Neurosurg Psychiatry* 1987; 50: 1419-23.